

Dr. Răzvan Adam

**Dr. Dan Ioan
Mănăstireanu**

**Dr. Sorin
Tudorache**

**Dr. Cosmin
Moldovan**

Măsuri de prim ajutor

Noțiuni de bază pentru studenți

EDITURA HAMANGIU
BUCUREȘTI, 2023

6.

Prim ajutor în hemoragii și șoc hemoragic

*Răzvan Adam
Cosmin Moldovan*

Definiție

Hemoragia reprezintă acțiunea prin care sângele părăsește sistemul vascular prin una sau mai multe soluții de continuitate ale pereților vaselor sanguine.

Hemoragia reprezintă o urgență medicală majoră, primul ajutor fiind în mod obligatoriu acordat la locul accidentului. În cazul unei hemoragii, timpul înseamnă sânge, iar sângele înseamnă viață, hemostaza provizorie, realizată la timp, la locul accidentului putând salva viața victimei. Aceasta poate fi realizată prin bandaj compresiv sau, în cazul leziunii unui vas cu calibru mare, prin garou. Pierderea unei cantități mari de sânge va duce la instalarea șocului hemoragic, situație în care pacientul trebuie transportat de urgență la spital, pentru stabilizare hemodinamică. Foarte important este ca victima să fie transportată la un spital care are capacitatea de a trata în urgență hemoragiile mari.

Clasificarea hemoragiilor

După vasul sanguin lezat:

- Arterială
- Venoasă
- Capilară

În funcție de sediul sângerării:

- Hemoragii de la nivelul cavităților naturale

- Hemoragii exteriorizate
- Hemoragii interstițiale
- Hemoragii interne
- Hemoragii externe

În funcție de cantitatea de sânge pierdut [1]:

- Mică, pierderi de până la 500 ml sânge;
- Medie, pierderi între 500-1000 ml sânge. Apar următoarele semne clinice: agitație, amețeli în ortostatism;
- Mare, pierderi între 1000-1500 ml sânge. Semnele clinice sunt: paloare, tahicardie, hipotensiune arterială, tahipnee, transpirații reci;
- Cataclismică, pierderi peste 1500-2000 ml sânge. Semnele clinice sunt: tensiune arterială nemăsurabilă, bradicardie, pacient cu starea de conștiență alterată.

Hemoragiile în cavitățile naturale, poartă denumirea locului în care s-au format, o cavitate naturală, dar fără să fie eliminate din această. Astfel se descriu, hemopericard – la nivelul pericardului, hemotorax – în pleură, hemartroză – la nivelul unei articulații, hematosalpinx – la nivelul trompei uterine, etc.

Hemoragiile exteriorizate sunt formate în interiorul unor organe sau sisteme și exteriorizate prin căile de comunicare anatomică cu exteriorul. Se descriu, epistaxis – hemoragie din cavitatea nazală, hemoptizie – hemoragie din arborele respirator exteriorizată prin tuse, hematemeză – hemoragie digestivă superioară exteriorizată prin vomă, melenă – hemoragie digestivă superioară exteriorizată prin fecale, rectoragia – eliminare de sânge roșu nedigerat prin rect, hematurie – eliminare de sânge prin urină, etc.

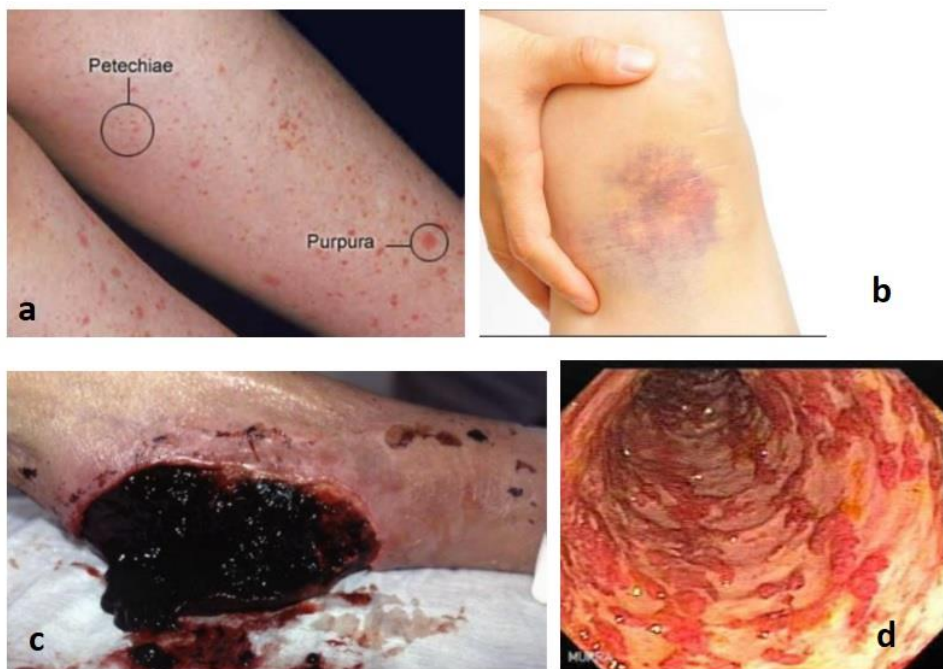Cea mai frecventă hemoragie exteriorizată este epistaxisul, hemoragia nazală. Primul ajutor se realizează prin comprimarea nării sau ambelelor nări cu un deget sau cu ambele degete. Victima este așezată pe un

scaun cu capul rezemat de spătar. Dacă hemoragia nu se oprește, se introduce în nară un tampon de vată îmbibat cu apă oxigenată. Scoaterea tamponului se va face cu mare grijă, încet, iar victima va fi sfătuită să nu sufle nasul, pentru a nu mobiliza cheagul proaspăt format și declanșa din nou hemoragia.

Hemoragii interstițiale (Fig. 1) se formează în interstițiul dintre țesuturile unui organ [2]. Se descriu: peteșia – hemoragie punctiformă în derm, de origine capilară (apare în tifosul exantematic), purpura – un ansamblu de peteșii, echimoza – hemoragie de mici dimensiuni subcutanată din vase mici, sub forma unei pete violacee, hematomul – colecție de sânge, localizată, circumscrisă, cu formarea unei cavități, sufuziunea hemoragică – hemoragie plată sub un înveliș (piele, seroase) ce poate atinge dimensiuni mari.

Figura 1.

c) hematom, d) sufuziune hemoragică



Hemoragiile interne sunt produse prin cel mai frecvent prin leziuni traumatiche de organe sau prin leziuni de mucoasă gastro-intestinală. Manifestări clinice sunt piele rece, umedă și palidă, puls accelerat în prima fază asociat cu hipotensiune arterială, stare de anxietate și/sau confuzie, respirație greoaie cu senzație de sufocare, dureri în zona în care s-a produs leziunea, abdomen umflat, sete, transpirații reci [3].

Hemoragia digestivă reprezintă cea mai frecventă formă de hemoragie internă. Aceasta poate fi:

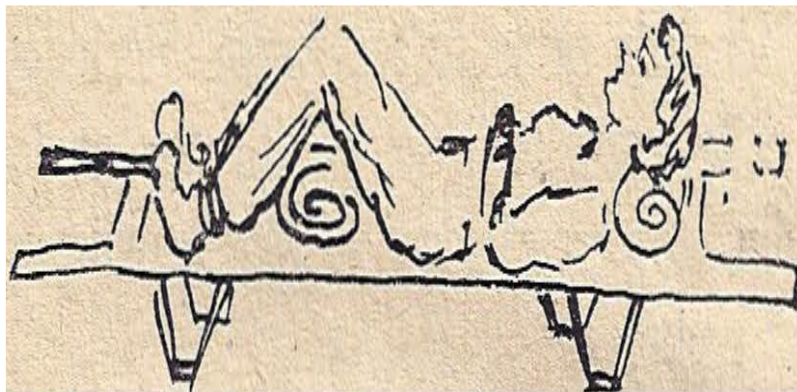
Superioară, exprimată prin hematemeză. Victima varsă sânge roșu care poate fi coagulat, prezintă durere, scădere tensiunii arteriale prin scăderea volumului circulant în paralel cu creșterea alurii ventriculare (puls).

Inferioară, exprimată prin melenă. Victima elimină fecale de culoare neagră „păcură” produse prin digerarea sângelui rezultat din epistaxis, hemoragii bucale, efracții ale varicelor esofagiene, ulcer gastric hemoragic, etc.

Rectoragia reprezintă tot o hemoragie digestivă inferioară, dar victima elimină prin scaun sânge proaspăt, roșu. Cel mai frecvent este produsă de pachete hemoroidale, dar poate fi produsă și de o tumoră rectală, de aceea este obligatoriu consultul medical specializat, în această situație.

Primul ajutor în cazul hemoragiilor digestive

Primul ajutor, în cazul hemoragiilor digestive este reprezentat de următoarele manevre: repaus fizic, pungă cu gheață pe abdomen, auto-transfuzia internă (ridicare membre inferioare), poziție antalgică (Fowler) care va produce relaxare musculară abdominală (Fig. 4), suport moral, liniștirea victimei, anunțare 112 și transport medicalizat spre unitatea spitalicească de profil [4].

Figura 4. Poziția Fowler

Primul ajutor în cazul hemoragiilor externe

În cazul unei hemoragii mari și evoluției către șoc hemoragic și a instalării stopului cardio-respirator, victima va fi așezată la orizontală, în decubit dorsal și se va începe resuscitarea cardio-respiratorie și cerebrală. Cereți de urgență asistență medicală specializată cu suport vital avansat.

Hemoragiile externe sunt produse de un traumatism, cu existența unei soluții de continuitate a tegumentului și a părților moi. Caracteristicile clinice sunt următoarele [5]:

Hemoragia arterială – sângele țâșnește din plagă, este pulsatil și de culoare roșu aprins;

Hemoragia venoasă – sângele curge lent, continuu și este mai închis la culoare;

Hemoragia capilară – sângele curge lent, difuz, în cantitate mică, așa numita „sângerare în pânză”.

Se descriu următoarele criterii de gravitate: Plăgile tăiate, nu fac hemostază spontan, arterele se retractă și sunt greu de localizat în timp ce venele pot fi observate cu lumenul deschis la nivelul plăgii. Reprezintă o situație gravă, necesitând ajutor specializat – 112. Plăgile zdrobite, se caracterizează prin eliberare de material trombotic tisular având șanse de hemostază spontană. Prin zdrobire rezultă pierderi volemice mai

mici, comparativ cu plaga tăiată, dar sunt șanse de infectare mult mai mari. Și aceasta reprezintă o situație gravă, necesitând ajutor specializat – 112.

Primul ajutor este reprezentat de următoarele manevre: Așezați victima la orizontală. Dacă leziunea este pe un membru, acela trebuie poziționat ridicat, astfel încât să fie deasupra cordului. Exercitați presiune asupra focarului hemoragic prin aplicarea unei comprese groase direct pe rană. Dacă compresa se îmbibă de sânge, nu trebuie înlăturată, pentru că poate înlătura și cheagul de sânge format, ci se pune alta curată peste ea. Dacă se formează un cheag de sânge nu-l îndepărtați. Aplicați un bandaj compresiv dar nu foarte strâns pentru a nu opri în totalitate circulația sângelui [5]. Este obligatorie confirmarea prezentei pulsului după efectuarea bandajului compresiv, distal de acesta. Liniștiți și încurajați victima cu blândețe.

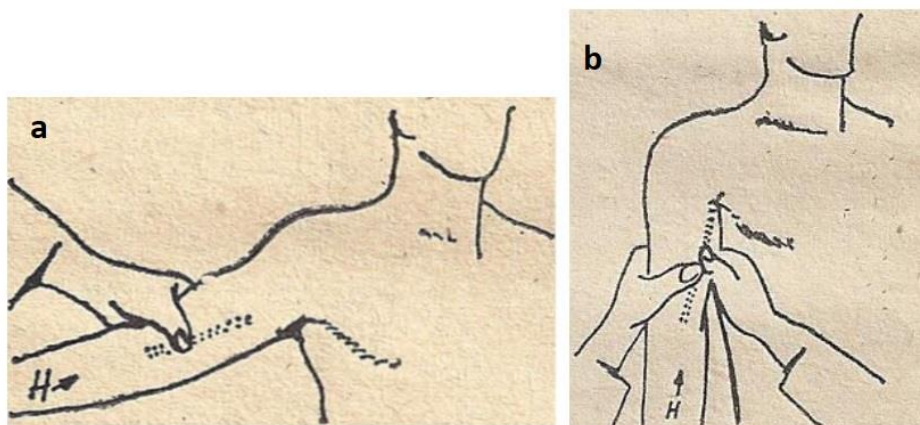
Hemostaza provizorie poate fi realizată prin compresie, hemostază cu pense chirurgicale sau prin aplicare de garou.

Hemostaza prin compresie, poate fi practică prin aplicare unei comprese sterile, după dezinfectia plăgii, urmată de bandaj compresiv, depășind zona lezată. În cazul în care nu dispunem de materialele necesare efectuării manevrei de mai sus, se poate realiza compresia digitală (plagă mică cu sursa la vedere sau vasul nu este acoperit de mase musculare mari) sau cu pumnul (plagă profundă sau vasul este acoperit de mase musculare mari) [5,6].

Astfel, în cazul unei leziuni a arterei humerale, comprimarea acesteia poate fi făcută cu un singur deget sau cu două degete în șanțul bicipito-tricipital (Fig. 5).

Figura 5. Compresia arterei humerale.

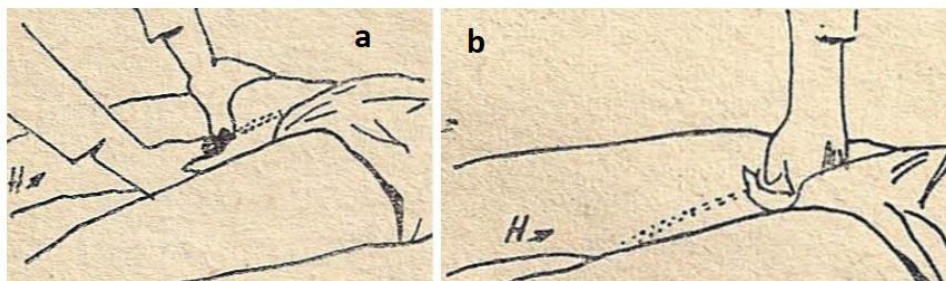
a) monodigitală, b) bidigitală



În cazul unei leziuni a arterei femurale, comprimarea se va realiza imediat sub plica inghinală, la baza coapsei, pe fata anterioară a acesteia. Compresia poate fi făcută cu două degete, dar datorită faptului că artera femurală este acoperită de mase musculare mai mari se recomandă compresia cu ajutorul pumnului, în cazul în care leziunea este mai distală [5, 6] (Fig. 6).

Figura 6. Compresia arterei femurale:

a) bidigitală, b) cu pumnul



Hemostaza cu ajutorul garoului este recomandată în leziune de vas (arteră) mare care produce o hemoragie mare necontrolabilă prin manevrele de mai sus. Garoul se aplică la baza membrului afectat, braț, coapsă, la emergența arterei principale pentru a bloca distal fluxul sanguin [7] (Fig. 7). Pentru a crește eficiența se recomandă aplicarea garoului peste o

fașă rulată care va comprima artera dintre masele musculare (Fig. 8). Este obligatorie notarea orei la care a fost aplicat garoul, deoarece acesta poate fi menținut un timp limitat, pentru a evita instalarea unui sindrom ischemic în membrul afectat. Timpul maxim recomandat, pentru menținerea garoului este de 78-80 minute [8]. După 120 minute se instalează leziuni ischemice musculare permanente iar după 6 ore leziunile musculare vor fi complete în membrul afectat [8]. Pentru a evita aceste complicații este preferat ca garoul să fie montat în apropierea unui spital, iar dacă aceasta nu este posibil, se recomandă eliberarea sa după maxim 80 minute, compresia manuală a plăgii hemoragice și permiterea pentru 30-60 secunde (în funcție de gravitatea leziunii vasculare) a perfuziei sanguine în membrul afectat, asumându-ne riscul pierderii unei cantități limitate de sânge.

Figura 7. Aplicare garou la baza membrului

